


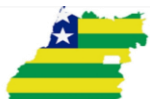PRÉ-REQUISITO ORTOPEDIA E TRAUMATOLOGIA

Tipo 1

Goiânia, 19 de novembro de 2023.

INSTRUÇÕES

- 1) **NÃO ABRA O CADERNO DE PROVA SEM AUTORIZAÇÃO.**
- 2) Esta prova consta de **50 questões** de múltipla escolha.
- 3) Cada questão apresenta quatro alternativas (A, B, C, D), comportando uma e somente uma alternativa como resposta certa.
- 4) Assinale na folha de respostas com caneta azul ou preta, como indicado 
- 5) A prova terá a duração de **2 horas**, incluindo o tempo para a marcação da folha de respostas.
- 6) Ao terminar, levante o braço e aguarde a presença do fiscal de prova, a quem você deverá entregar a **folha de respostas**.
- 7) Não será concedida revisão de prova.
- 8) O gabarito preliminar será publicado após as 20 horas, no dia da prova.



PROCESSO SELETIVO UNIFICADO DE RESIDÊNCIA MÉDICA 2024 - GOIÁS

**PRÉ-REQUISITO
ORTOPEDIA E TRAUMATOLOGIA
CADERNO DE PROVA – TIPO 1**

NOME: _____ DATA: 19/11/2023

- O processo de consolidação óssea é dividido em 4 estágios, são eles:
 - inflamação, calo mole, calo duro, remodelação.
 - granulação, fibrose, ossificação, consolidação.
 - inflamação, ossificação, calo duro, remodelação.
 - granulação, fibrose, calo mole, ossificação.
- Dentre as propriedades dos materiais e implantes utilizados para fixação das fraturas, qual é a que se caracteriza pela capacidade de um material em resistir à deformação, sendo medida como a relação entre a carga aplicada e a deformação elástica resultante?
 - Resistência.
 - Ductilidade.
 - Rigidez.
 - Dureza.
- Em relação às fraturas Salter-Harris tipo II em crianças, sabe-se que:
 - envolve a zona de crescimento da região fisária.
 - responde por 70% das lesões fisárias.
 - apresenta grande probabilidade de distúrbio de crescimento.
 - caracteriza-se como lesão de compressão da placa de crescimento.
- A necrose avascular da cabeça umeral é mais comum após fraturas de qual região do úmero proximal?
 - Tuberosidade maior.
 - Tuberosidade menor.
 - Colo cirúrgico.
 - Colo anatômico.
- A sinostose (união cruzada) radioulnar pós-traumática é uma condição incomum. É um fator de risco para essa complicação
 - a fratura do rádio e ulna em níveis diferentes.
 - a imobilização gessada pós-operatória.
 - a fratura simples.
 - o acesso separado para a fratura radial e ulnar.
- Na fixação anterior da articulação sacroilíaca deve-se ter cuidado com a raiz de L5 que, geralmente, está localizada medialmente a qual distância dessa articulação?
 - 25 mm
 - 20 mm
 - 15 mm
 - 5 mm
- As fraturas 31-A3.3 têm piores resultados quando tratadas com
 - DHS (parafuso dinâmico do quadril).
 - Haste femoral proximal anti-rotação.
 - DCS (parafuso condilar dinâmico).
 - Placa lâmina 95°.
- As lesões dos meniscos e as fraturas osteocondrais podem ser observadas em qual incidência nas fraturas fêmur distal?
 - 1 a 3 %.
 - 4 a 6 %.
 - 8 a 12%.
 - 13 a 15%.



PROCESSO SELETIVO UNIFICADO DE RESIDÊNCIA MÉDICA 2024 - GOIÁS

9. Nas fraturas do retropé a incidência de Canale é importante para avaliar uma possível lesão do
- (A) colo do tálus.
 - (B) corpo do tálus.
 - (C) processo talar lateral.
 - (D) cabeça do tálus.
10. A coluna cervical é a região da coluna mais afetada pela artrite reumatoide e a consequência mais comum é a
- (A) impacção atlantoaxial.
 - (B) subluxação subaxial.
 - (C) instabilidade atlantoaxial.
 - (D) erosão do processo odontoide.
11. Qual é a causa mais frequente de hiperlordose lombar na mielomeningocele?
- (A) Siringomelia.
 - (B) Medula presa.
 - (C) Anomalias vertebrais congênitas.
 - (D) Ausência de elementos posteriores.
12. O teste de Yergason, quando positivo, indica lesão de qual estrutura do ombro?
- (A) Tendão do infraespinal.
 - (B) Tendão do subescapular.
 - (C) Tendão do supraespinal.
 - (D) Bíceps.
13. O tumor ósseo mais comum na mão é o
- (A) cisto ósseo solitário.
 - (B) osteoma osteoide.
 - (C) encondroma.
 - (D) tumor de células gigantes.
14. Qual é a classificação da doença de Legg-Calvé-Perthes baseada na altura do pilar lateral?
- (A) Salter-Thompson.
 - (B) Caterall.
 - (C) Herring.
 - (D) Mose.
15. A fratura periprotética femoral do quadril Vancouver B2 é melhor tratada com
- (A) a retirada do implante e o uso de componente femoral de fixação distal.
 - (B) a manutenção do implante e a fixação com placa.
 - (C) o uso de aloenxerto e componente femoral convencional.
 - (D) a troca do implante e a fixação com placa.
16. O local mais comum das lesões da osteocondrite dissecante do joelho é a
- (A) tróclea.
 - (B) porção inferior e central do côndilo femoral lateral.
 - (C) porção posterolateral do côndilo femoral lateral.
 - (D) porção posterolateral do côndilo femoral medial.
17. Um dos parâmetros utilizados na escala de Pirani para avaliação da correção do pé torto congênito é:
- (A) aducto do antepé.
 - (B) prega medial do pé.
 - (C) cobertura do calcâneo.
 - (D) varismo do hálux.
18. Qual o par tribológico na artroplastia total de quadril está mais associado com a formação de lesões pseudotumorais?
- (A) Cerâmica/cerâmica.
 - (B) Polietileno/cerâmica.
 - (C) Polietileno/metálico.
 - (D) Metal/metálico.



PROCESSO SELETIVO UNIFICADO DE RESIDÊNCIA MÉDICA 2024 - GOIÁS

19. O teste do abraço de Burkhardt (*bear hug test*) é utilizado para avaliar a lesão de qual estrutura do manguito rotador?
- (A) Músculo subescapular.
 - (B) Músculo infraespinal.
 - (C) Músculo supraespinal.
 - (D) Músculo redondo menor.
20. Quando presente nas fraturas do acetábulo, o sinal do esporão representa qual o tipo de fratura?
- (A) Fratura da coluna anterior.
 - (B) Fratura da dupla coluna.
 - (C) Fratura transversa.
 - (D) Fratura em T.
21. A síndrome compressiva que faz diagnóstico diferencial com a epicondilite lateral é a síndrome do
- (A) túnel do carpo.
 - (B) túnel cubital.
 - (C) interósseo posterior.
 - (D) interósseo anterior.
22. A síndrome do túnel do carpo é uma síndrome compressiva do membro superior que se caracteriza pela compressão do nervo mediano e por alterações funcionais como
- (A) redução da força de adução do polegar.
 - (B) dor e parestesias na mão, do polegar até a parte medial do dedo anelar.
 - (C) dor e parestesia nos 4º e 5º dedos da mão.
 - (D) dor e parestesia na mão, do polegar até a parte lateral do dedo anelar.
23. Qual nervo é comprimido entre os ossos pisiforme e hamato, na região do canal de Guyon?
- (A) Mediano.
 - (B) Radial.
 - (C) Ulnar.
 - (D) Interósseo anterior.
24. Tendinose é uma enfermidade muito comum na população em geral, especialmente entre os esportistas. Na epicondilite lateral o tendão mais acometido, que sofre degeneração e hiperplasia angiofibroblástica, é o
- (A) extensor comum dos dedos.
 - (B) extensor radial longo do carpo.
 - (C) extensor radial curto do carpo.
 - (D) extensor ulnar do carpo.
25. A arcada de Frohse é um arco aponeurótico na borda proximal do músculo
- (A) supinador.
 - (B) pronador quadrado.
 - (C) pronador redondo.
 - (D) braquioradial.
26. O nervo axilar é responsável pela inervação de quais músculos da articulação do ombro?
- (A) Supraespinal e infraespinal.
 - (B) Supraespinal e deltoide.
 - (C) Infraespinal e deltoide.
 - (D) Deltoide e redondo menor.

Leia as afirmações a seguir para responder à questão 27.

I - Toda fratura intra-articular é cirúrgica.

II - Toda fratura intra-articular necessita redução anatômica.

27. As afirmações I e II são, respectivamente,
- (A) correta e errada.
 - (B) correta e correta.
 - (C) errada e errada.
 - (D) errada e correta.



PROCESSO SELETIVO UNIFICADO DE RESIDÊNCIA MÉDICA 2024 - GOIÁS

28. Ao socorrer uma vítima com fratura no antebraço, é importante imobilizar o membro até que a vítima seja transportada para o hospital. Quanto à forma de se realizar essa imobilização, analise as proposições a seguir.

- | |
|---|
| I - A tala utilizada para realizar a imobilização deve ultrapassar as articulações acima e abaixo da fratura. |
| II - Em caso de fratura exposta, deve-se reduzir o osso, antes de realizar a imobilização. |
| III - Para improvisar uma tala, pode-se usar qualquer material como madeira ou cabo de vassoura. |

Dentre as proposições apresentadas:

- (A) somente a afirmativa I é correta.
 - (B) somente a afirmativa II é correta.
 - (C) somente a afirmativa III é correta.
 - (D) somente as afirmativas I e III são corretas.
29. A escoliose idiopática infantil apresenta-se, em 90% dos casos, com qual curva?
- (A) Torácica a esquerda.
 - (B) Torácica a direita.
 - (C) Lombar a direita.
 - (D) Lombar a esquerda.
30. Na classificação de Salter-Harris das lesões da fise de crescimento em crianças, as que correspondem às fraturas intra-articulares são:
- (A) I e V
 - (B) I e II
 - (C) III e IV
 - (D) V e VI
31. Na Doença de Legg-Calvé-Perthes, os primeiros movimentos que sofrem limitação são:
- (A) abdução e rotação interna.
 - (B) abdução e rotação externa.
 - (C) adução e rotação interna.
 - (D) adução e rotação externa.

Leia a descrição a seguir.

32. Tumor ósseo maligno que acomete a região metafisária dos ossos longos, tendo uma imagem radiográfica com aspecto de reação periosteal lamelar fina em "casca de cebola" e que faz diagnóstico diferencial com granuloma eosinofílico e osteomielite. A descrição apresentada corresponde ao tumor

- (A) condrossarcoma.
 - (B) sarcoma de Ewing.
 - (C) osteossarcoma.
 - (D) rabdomiossarcoma.
33. O prognóstico de um trauma raquimedular (TRM) só poderá ser definido quando o choque medular finaliza, o que corresponde ao período em que ocorre arreflexia, paralisia motora e perda da sensibilidade. De forma geral, este período é de
- (A) 6 horas.
 - (B) 12 horas.
 - (C) 24 horas.
 - (D) 48 horas.
34. A dor lombar é uma das principais queixas clínicas e necessita de testes específicos para sua avaliação. Esta avaliação pode ser realizada pelo teste de Lasegue. Neste caso, o movimento do membro inferior e a posição do paciente são, respectivamente,
- (A) flexão com o joelho em extensão total; paciente sentado.
 - (B) elevação com o joelho fletido; paciente em decúbito dorsal.
 - (C) elevação com o joelho em extensão total; paciente em decúbito ventral.
 - (D) elevação com o joelho em extensão total; paciente em decúbito dorsal.
35. A indicação para o tratamento de fratura fechada de fêmur com traço transverso, em crianças, é o uso de
- (A) gesso pélvico-podálico.
 - (B) haste intramedular flexível.
 - (C) fixador externo.
 - (D) placa e parafusos.



PROCESSO SELETIVO UNIFICADO DE RESIDÊNCIA MÉDICA 2024 - GOIÁS

36. Para o devido tratamento da síndrome compartimental é imprescindível que se tenha conhecimento dos compartimentos que a perna apresenta, que são:
- (A) quatro compartimentos: anterior, medial, lateral e posterior.
 - (B) três compartimentos: anterior, lateral e posterior.
 - (C) três compartimentos, anteromedial, posterolateral, superior.
 - (D) três compartimentos: anterior, medial e posterior.
37. Tenossinovite ou síndrome de Quervain é uma patologia que corresponde à inflamação da bainha dos tendões
- (A) abdutor longo e extensor curto do polegar.
 - (B) abdutor curto e oponente do polegar.
 - (C) extensores curto e longo do polegar.
 - (D) extensor longo e abdutor curto do polegar.
38. A via de acesso do ombro, em que se ultrapassa mais de 5 cm distal ao acrômio, coloca em risco o nervo
- (A) músculo-cutâneo.
 - (B) axilar.
 - (C) radial.
 - (D) supraescapular.
39. O principal ligamento responsável pela restrição da rotação externa do ombro na capsulite adesiva é o
- (A) coracoacromial.
 - (B) glenoumeral posterior.
 - (C) coracoumeral.
 - (D) glenoumeral anterior.

Leia as afirmações a seguir para responder à questão 40.

I - Nas fraturas supracondilíneas em crianças, aquelas em flexão são as menos comuns.

II - Nas fraturas supracondilíneas em crianças, aquelas em extensão se caracterizam por apresentar o fragmento distal com desvio anterior.

40. As afirmações I e II apresentadas são, respectivamente,
- (A) correta e correta.
 - (B) errada e errada.
 - (C) correta e errada.
 - (D) errada e correta.
41. A doença de Kienboch, mais comum em adultos jovens, é uma entidade nosológica que se caracteriza pela necrose avascular no osso
- (A) pisiforme.
 - (B) escafoide.
 - (C) capitato.
 - (D) semilunar.
42. Durante o movimento combinado glenoumeral, acromioclavicular e esternoclavicular, o úmero se move aproximadamente na articulação glenoumeral, enquanto a escápula se move na parede torácica. Os valores aproximados (em graus) destes movimentos são, respectivamente,
- (A) 80° e 100°
 - (B) 100° e 80°
 - (C) 120° e 60°
 - (D) 150° e 30°
43. O primeiro osso do corpo a se ossificar e o único osso longo que se ossifica por ossificação intramembranosa, sem passar pelo estágio cartilaginoso é
- (A) a tíbia.
 - (B) o ilíaco.
 - (C) o atlas.
 - (D) a clavícula.
44. A última epífise dos ossos longos a aparecer e a última a se fechar é
- (A) o epicôndilo medial do cotovelo.
 - (B) o epicôndilo lateral do cotovelo.
 - (C) a epífise proximal do fêmur.
 - (D) a extremidade medial da clavícula.



PROCESSO SELETIVO UNIFICADO DE RESIDÊNCIA MÉDICA 2024 - GOIÁS

45. A causa mais comum da síndrome da cauda equina aguda é
- (A) a estenose lombar.
 - (B) o tumor de vértebra lombar.
 - (C) a fratura de L4.
 - (D) a hérnia de disco lombar.
46. O nervo que se encontra acometido na síndrome compressiva denominada meralgia parestésica é o
- (A) ramo superficial do nervo radial.
 - (B) ciático.
 - (C) interósseo posterior.
 - (D) cutâneo lateral da coxa.
47. O neuroma de Morton é uma afecção dolorosa que acomete o nervo interdigital do pé. Em qual espaço interdigital esta afecção é mais prevalente?
- (A) Primeiro.
 - (B) Segundo.
 - (C) Terceiro.
 - (D) Quarto.
48. O reflexo patelar corresponde à raiz de:
- (A) L3
 - (B) L4
 - (C) L5
 - (D) S1
49. O teste de Thompson detecta ruptura de qual tendão?
- (A) Quadriceps.
 - (B) Patelar.
 - (C) Aquiles.
 - (D) Isquitibial.
50. Quanto às zonas dos tendões flexores da mão, aquela que corresponde à chamada zona de ninguém é:
- (A) I
 - (B) II
 - (C) III
 - (D) IV